Münster.1931.№ 58 Med Diss.

Aus der chirurgischen Universitätsklinik zu Münster (Westf.)
(Direktor: Prof. Dr. Hermann Coenen).

Das primär multiple Hautkarzinom.

INAUGURAL-DISSERTATION
zur
Erlangung der Doktorwürde der Hohen Medizinischen Fakultät der Westfälischen Wilhelms-Universität zu Münster i. W.

von

Grete Schulte
aus Osnabrück.

1930

Gedruckt in der Dissertations-Druckerei Robert Kleinert in Quakenbrück.

Referent: Professor Dr. Coenen.
Dekan: Professor Dr. Esch.

R. UNIV.
BIBLIOTHEEK
LEIDEN

Gedruckt mit Genehmigung der Medizinischen Fakultät
der Westfälischen Wilhelms-Universität Münster (Westf.)

Meinen lieben Eltern gewidmet!

Digitized by the Internet Archive
in 2026

https://archive.org/details/IA41555422_0054

Primäre Multiplizität eines Gewächses besteht, wenn sich zwei oder mehrere zu gleicher Zeit vorhandene Geschwülste unabhängig und getrennt voneinander entwickelt haben. Mit Bestimmtheit läßt sich also die durch Metastasierung bedingte sekundäre Multiplizität ausschließen, die dadurch entsteht, daß aus dem Geschwulstverband gelöste Zellen mit dem Blut oder Lymphstrom verschleppt werden, sich in anderen Geweben ansiedeln und Tochtergeschwülste bilden. Ebenso sind die durch Kontaktinfektion hervorgerufenen Krebse und Impfkarzinome als sekundäre Neubildungen anzusehen. Schon durch ihren Sitz und ihre Struktur zeigen sie leicht ihren kausalen Zusammenhang mit dem Primärtumor.

Eine ganze Reihe der als multiple Karzinome veröffentlichten Fälle gehört bei Anwendung der vorstehenden Kriterien in dieses Gebiet der Impfmetastasen. Als Beispiel sollen folgende zwei Fälle angeführt werden.

C. Kaufmann veröffentlichte eine Beobachtung, wo eine Patientin ein Kankroid auf dem rechten Handrücken und ein Kankroid der rechtsseitigen Konjunktiva bulbi hatte; an beiden Stellen fand sich keine nachweisbare Beteiligung der Lymphknoten. Die Patientin wischte sich beständig mit dem Handrücken die stark tränenden Augen aus. Dieser Fall kann also leicht als Impfmetastase gedeutet werden. Ein zweiter Fall, der ebenso zu erklären ist, wurde von E. v. Bergmann beschrieben. Ein Patient hatte zwei Karzinome an der Unter- und Oberlippe genau an der entsprechenden Stelle, wo sich die Lippen in der Mitte berührten. Das Karzinom an der Unterlippe war nach Angaben des 60jährigen Mannes mehr als 3 Monate, dasjenige an der Oberlippe dagegen erst 5 Wochen alt. Beide hatten sich zu charakteristischen, etwa haselnußgroßen Karzinomen entwickelt. Das Karzinom der Oberlippe war also in diesem Falle ein typisches Abklatschkarzinom.

Bestritten wird oft mit Recht eine primäre Multiplizität auch bei den Karzinomen, deren Entwicklung zeitlich sehr weit auseinander liegt, also wenn ein Gewächs viele Jahre, nachdem ein Primärtumor exstirpiert worden ist, auftritt. Oft gibt der später

entstandene Tumor seine Abhängigkeit von dem ersten selbst nach langer Zeit noch durch seinen Sitz in der alten Narbe oder deren Umgebung zu erkennen.

C. Schimmelbusch will diese Gruppe den primär multiplen Karzinomen nicht zurechnen, will sie vielmehr als sekundäre Bildungen, und zwar als Implantations-Karzinome gewertet wissen. In sehr vielen Fällen ist dieser Ansicht zuzustimmen. Andererseits besteht neben der Rezidivmöglichkeit zum mindesten theoretisch die Möglichkeit eines zweiten Primärtumors, der sich bei bestehender Disposition oder bei gleicher, fortwirkender Schädlichkeit unabhängig von der ersten Krebsgeschwulst entwickelt. Nach A. v. Winiwarter kann ein Karzinom rezidivieren entweder, weil es unvollkommen exstirpiert ist, oder weil es schon bei der Operation nicht erkennbare Metastasen gesetzt hatte, oder weil ein zweites Mal der Organismus von Krebs befallen wird, ohne daß ein kausaler Zusammenhang mit dem ersten Krebs nachweisbar wäre. Nur diese letzte Möglichkeit kann dann als Multiplizität aufgefaßt werden.

Wenn sich auch die primäre Multiplizität oft nicht nachweisen läßt, so sind doch hier einige Fälle anzuführen, die sich als multiple Karzinome auffassen lassen, und die sich nur durch eine lange Zwischenzeit zwischen dem Auftreten der einzelnen Karzinome von den allgemein anerkannten primär multiplen Hautkarzinomen unterscheiden.

Ein Mann erkrankte zuerst in seinem 56. Lebensjahre an einer Induration des Mundwinkels, welche sich aus einer weißen, psoriatischen Auflagerung entwickelt hatte. Diese karzinomatöse Infiltration wurde 4 Jahre nach Beginn der Erkrankung exstirpiert. Etwa 9 Jahre nach dieser Operation begann sich die Mitte der Unterlippe, an welcher ebenfalls eine Auflagerung saß, in ein Karzinom zu verwandeln, welches rasch den ganzen roten Lippensaum mit Ausnahme des Mundwinkels einnahm. Die Narbe von der ersten Operation blieb vollkommen frei. Nach der Exstirpation dieser zweiten Erkrankung ist der Mann 5 Jahre geheilt geblieben. (A. v. Winiwarter.)

Diese Beobachtung wurde so gedeutet, daß die Psoriasis gewissermaßen in zwei getrennten Zeitperioden zur Entwicklung eines Karzinoms geführt hat. Obwohl die Stelle, welche 9 Jahre später karzinomatös wurde, schon bei der ersten Erkrankung eine psoriatische Verdickung enthielt, ist doch durch die erste Operation das Karzinom offenbar so vollkommen getilgt worden, daß kein Rezidiv eintrat; wohl aber gab das Fortbestehen der Psoriasis die Veranlassung zu einer neuen, von dem ersten Krebs

unabhängigen Entwicklung eines Karzinoms, welches nicht aus der Narbe des ersten, exzidierten Karzinoms hervorging, sondern diese ganz unberührt ließ.

Es finden sich weiter folgende Fälle primär multipler Karzinome:

Bei einem 64jährigen Mann wurde am rechten Mundwinkel ein Karzinom exstirpiert. Nach 8 rezidivfreien Jahren zeigte der Patient an der Unterlippe, an der linken Wange und an verschiedenen Stellen des Gesichts karzinomatöse Tumoren (Desprès). Desprès will diesen Fall wohl mit Recht als primäre Multiplizität gewertet haben.

Bei einer 50jährigen Frau wurde ein Epithelkarzinom von der Unterlippe entfernt; nach 20 rezidivfreien Jahren entwickelte sich an der Unterlippe ein gleiches Karzinom, welches exstirpiert wurde (Hüter).

Einem Patient wurde an der Unterlippe ein Kankroid exstirpiert, nach 17 Jahren entstand bei ihm ein knolliges Krebsgeschwür am linken Ohr (v. Bergmann).

Nach Exstirpation eines Karzinoms der Oberlippe blieb ein Patient 11 Jahre hindurch vollständig gesund. Dann entwickelte sich fern von dem ursprünglichen Sitz des Krebses ein Karzinom des Oberkiefers (Böckel).

Diese 5 Beispiele sind aber nun nicht in dem Sinne als primär multipel aufzufassen wie die später angeführten Hautkarzinome. Es handelt sich wohl um eine Multiplizität, aber um eine zeitlich weit auseinander liegende; und am besten würde man von dem, nicht durch Metastasen oder ein Rezidiv bedingten Neuauftreten eines bösartigen Gewächses sprechen. Es muß also die Möglichkeit, daß nach langer Zwischenzeit ein zweites Karzinom unabhängig von dem früher operierten entsteht, zugegeben werden.

Zur Kennzeichnung und Definition der primären Multiplizität hat Th. Billroth folgende Forderungen aufgestellt:

1. daß beide Karzinome verschiedene anatomische Struktur haben,
2. daß beide Karzinome histogenetisch vom Epithel des Mutterbodens sich ableiten lassen,
3. daß beide Karzinome ihre eigenen Metastasen haben.

Diese Merkmale können noch heute als brauchbar und wertvoll zur Beurteilung gelten. Sicher gibt es aber eine große Anzahl primär multipler Karzinome, die einer der Billrothschen Forderungen, nämlich der ersten, nicht genügen; dann nämlich, wenn sich die Karzinome auf demselben Mutterboden, also ausgehend von gleichen Zellarten entwickeln. Bei den multiplen

Hautkarzinomen trifft z. B. die erste Billrothsche Forderung oft nicht zu, und doch ist eine primäre Multiplizität vorhanden. Lubarsch, v. Notthaft, Bucher und andere fordern als Beweis, daß sich an der Grenze der Geschwulst Uebergänge in normales Epithel zeige. Viele lassen diese Forderung jedoch nicht gelten, da zwei im Beginn ihres Entstehens makroskopisch wohl trennbare (primär multiple) Karzinome zu einem Herd zusammen wuchern können, oder wenigstens mikroskopisch ineinander übergehen können.

Ich komme später darauf zurück, daß natürlich nur makroskopisch an verschiedenen Stellen zugleich auftretende, trennbare Hautkarzinome klinisch als primär multipel diagnostiziert werden können. Mikroskopisch gibt es beim Hautkrebs zwei Formen, die sich deutlich unterscheiden lassen, und die klinische Auffassung und Prognose hängt weitgehend von diesem histologischen Bild des Krebses ab.

Klinisch zeigt sich der Hautkrebs in einer oberflächlichen und einer tiefgreifenden Form.

Die erste, das Ulcus rodens, ist ein flaches Geschwür, das oft jahrelang ohne Heilungstendenz besteht. An einzelnen Stellen des Randes und wohl auch der Geschwürfläche findet sich zuweilen oberflächliche Vernarbung. Prognostisch hat das Ulcus rodens eine relative Gutartigkeit, weil es außerordentlich langsam wächst und relativ spät Haut, Muskeln, Knochen und Knorpel zerstört. Auswachsen zu einem großen Tumor in ganz kurzer Zeit kommt ganz selten vor. Manchmal palpiert man kleine Lymphdrüsenmetastasen. Das Ulcus rodens hat seinen Lieblingssitz im Gesicht, an der Nase und Stirn, im inneren Augenwinkel und an der Schläfe.

Die tiefgreifende Form des Hautkarzinoms dagegen zeigt stark infiltrierendes Wachstum, präsentiert sich als mit der Unterlage verwachsener Tumor, der erst im späteren Stadium ulzeriert. Dieses Geschwür des tiefgreifenden Krebses ist durch dicke, harte, wallartige Ränder gekennzeichnet. Das Wachstum dieser Karzinomform ist in der Regel schnell, ebenso kommt es frühzeitig zu Metastasen in den Lymphknoten.

Klinisch sind die Hautkrebse sehr häufig. Bucher stellte fest, daß 30—35 % aller Karzinome in den größeren Krankenhäusern Hautkrebse seien. Nicht selten treten nun auch beide Formen des Hautkarzinoms primär multipel auf.

Die mikroskopische Untersuchung gewährleistet nicht nur die einwandfreie Erkennung eines Karzinoms, sondern ergibt

auch die genaue Einteilung nach dem verschiedenen histologischen Aufbau und die Deutung seiner formalen Entwicklung.

Schon normalhistologisch zeigen die zylindrischen basalen Matrixzellen der Haut eine doppelte Wachstumsrichtung und Differenzierung. Sie reifen zur Hautoberfläche hin zu den polygonalen Stachelzellen (stratum spinosum), weiter zu den Zellen mit Keratohyalinkörnchen (stratum granulosum), weiter zu den heller glänzenden Zellen mit Eleidinkörpereinschluß (stratum lucidum), und endlich zu den transparenten, kernlosen oder nur Reste von Kernen enthaltenden Plättchen (stratum corneum). Andererseits wachsen die Basalzellen auch sprossenartig in die Tiefe und bilden im Korium die Hautdrüsen und die Haarbälge.

Lehnt sich das Karzinom in seiner Entwicklung an die erste Differenzierung der Epidermisbildung an, so entsteht der verhornende Plattenepithelkrebs oder Spinalzellenkrebs, früher Kankroid genannt.

Die Entwicklung, entsprechend der zweiten Differenzierung, bei der die Basalzellen sich histologisch nicht so ausgeprägt verändern, führt zum nicht verhornenden, adenogenen Hautkrebs (Krompecher).

Die größere Bösartigkeit des verhornenden Hautkrebses erklärt sich nach Coenen daraus, daß dieser atypischer ist, indem das Epithel seine physiologische Wachstumsrichtung verläßt und nach unten in die Lymphspalten des Koriums dringt, so daß in diesem verhornte Zellen entstehen, die doch nur für das Deckepithel vorgesehen sind. Im Gegensatz hierzu weicht das adenogene Karzinom nicht so sehr vom normalen Typus ab, denn die Basalzellen sprossen schon unter normalen Verhältnissen als Drüsen in die Tiefe.

Das Hautkarzinom zerfällt also in zwei histologisch verschiedene Formen. Das Hornzellenkarzinom ahmt in weitestem Maße die normale Epidermis nach. Es sind alle Zellschichten von den Stachelzellen bis zu den Hornzellen zu finden, die sich zu sogenannten Kankroidperlen geschichtet haben. Oft sieht man aber auch die verhornten Zellen als tote Zellkörper an einzelnen vorwachsenden Plattenepithelien der Krebsstränge liegen, wo sie von großen Haufen von Riesenzellen als Makrophagen beseitigt werden.

Dem Hornzellenkarzinom steht gegenüber das nicht verhornende Karzinom (Krompecher). Es wird wegen seiner nicht weiter differenzierten Zellen auch Basalzellenkarzinom, wegen seiner Lage Koriumkarzinom (Borrmann), und wegen

seiner Drüsenstruktur und öfteren Abstammung von Hautdrüsen adenogener Hautkrebs (Ribbert) genannt. Mikroskopisch haben die wuchernden Basalzellen wenig Protoplasma und relativ große Kerne und oft eine spindelige Form durch den großen Wachstumsdruck.

Dieser nicht verhornende Hautkrebs hat zwei Formen, die sich klinisch schon recht gut unterscheiden lassen. Die eine Form entsteht aus Basalzellen, die in das Korium versprengt sind und wächst zu flachkugeligen, graurötlichen Tumoren, die nicht oder erst im vorgerückten Stadium ulzerieren, aus.

Die andere Form wächst kontinuierlich aus den richtig gelegenen Basalzellen der Epidermis oder der Haut- und Haarbälge. Dieser Krebs liegt oberflächlich und ulzeriert sehr leicht, indem er flache, feinkörnige Geschwüre mit scharfem, oft kaum erhabenem, aber nicht unterminiertem Rand bildet. Dieses ist das Ulcus rodens.

Außerdem finden sich noch gemischte und intermediäre Krebsformen, das Carcinoma simplex, dessen Zellen auf einer tieferen Differenzierungsstufe stehen als derjenigen der Spinal- oder Basalzellen. Eine besondere Form, selten und noch nicht als multipel beschrieben, ist dann der Bowensche Hautkrebs, über den Jeßner und Yamamoto berichten.

Leider fand sich bei den wenigstens in der Literatur veröffentlichten, multiplen Hautkarzinomen eine Angabe über die Histologie der Krebse. Bei den von mir zusammengestellten Fällen habe ich nur 13 histologisch untersucht gefunden. (Tabelle Nr. 1, 2, 4—8, 20, 32—34, 48, 49.) In sieben Fällen habe ich das verhornte Plattenepithelkarzinom multipel gefunden, einmal das nicht verhornte Basalzellenkarzinom. In 5 Fällen zeigten die Krebse verschiedenen histologischen Bau.

Die Tatsache, daß die Hautkarzinome häufig multipel auftreten, hängt eng mit den uns bisher bekannten Tatsachen über die Aetiologie der Geschwülste zusammen und läßt sich vorläufig am besten durch die Virchowsche Reiztheorie erklären.

Die letzte Ursache der Entstehung der Geschwülste ist noch nicht erforscht. Es ist ja der Mechanismus und die Regulation selbst des physiologischen Wachstums und der Regeneration noch völlig unbekannt. Und das bösartige, widersinnige Wachstum wird wohl kaum vor dem regelrechten, normalen Wachstum verstanden und lückenlos erklärt werden können. Es können also nur Hypothesen angeführt werden.

Rud. Virchow führte für die Entstehung der Geschwülste teils angeborene Disposition, teils traumatische Schädigung, teils entzündliche Prozesse, teils andere Ursachen als ätiologischen Faktor an.

Gegenüber dieser exklusiven Aetiologieforschung vertrat dann bekanntlich Jul. Cohnheim die unitarische Auffassung, daß nämlich alle Geschwülste aus abgesprengten Keimen, d. h. Zellgruppen, die in frühester Entwicklungsperiode überschüssig gebildet oder aus dem normalen Zusammenhang abgesprengt und verlagert seien, sich entwickeln.

H. Ribbert erweiterte diese Theorie dahin, daß auch postembryonale Verlagerungen von Gewebskomplexen zur Geschwulstbildung führen könnten. Und zwar glaubte Ribbert, das Primäre der Karzinombildung nicht so sehr im Epithel als vielmehr im Bindegewebe zu finden. Durch subepitheliale Bindegewebewucherung würden die Papillen erhöht und dadurch Epithelzellen isoliert, welche durch diese Ausschaltung aus dem physiologischen Zusammenhang zur krebsigen Wucherung angeregt würden. Auf einer solchen Bindegewebswucherung soll dann besonders die Neigung des Lupus zur späteren Karzinomentwicklung beruhen.

Nie führend ist eine Theorie von Boll gewesen, die weder exklusiv noch unitarisch war. Er erklärte das häufige Vorkommen von Krebsen bei älteren Individuen damit, daß die vitale Energie des Bindegewebes eher abnehme als die des Epithels, und daß durch diese Störung im Gleichgewicht beider Gewebsarten das Epithel in die Lymphspalten vorzudringen vermöchte.

Eine Zeitlang hat sich die Parasitentheorie großer Beliebtheit erfreut. Schon oft glaubte man einen Krebserreger entdeckt zu haben unter den Bakterien wie unter den Sporozoen (speziell Coccidien); man hat die heterogensten Zelleinschlüsse als Karzinomparasiten beschrieben und zu züchten versucht; heute hat die Parasitentheorie unter den Pathologen wohl kaum noch Anhänger.

Der Nachweis von mehrfachen Primärtumoren stützt weder die eine noch die andere dieser Theorien. Die Multiplizität des Hautkrebses läßt sich noch am besten mit der Virchowschen Reiztheorie vereinbaren. In den meisten Fällen von multipler Krebsentwicklung in der Haut finden wir einen besonderen Reiz, ob er aber als ursächlicher Faktor letzten Endes oder auch nur als auslösender Faktor in der Aetiologieforschung zu bewerten ist, ist heute noch nicht sicher entschieden.

Die größte Geltung hat heute die Theorie der zellulären Abartung gewonnen, die in Bildung neuer Zellrassen (Hauser) oder in einer Verminderung der Differenzierungshöhe besteht (Anaplasie v. Hansemanns, Kataplasie Benekes). Die Zelle zeigt dann abnorme Teilungsvorgänge, verliert ihr Selbsthemmungsvermögen, und ihre funktionellen Kräfte gehen verloren, während die vegetativ-formativen zunehmen. Die Zelle ist anders als die Körperzelle und anders als die Embryonalzelle, sie ist eben eine Geschwulstzelle geworden.

B. Fischer-Wasels vertritt die Ansicht, daß die Kataplasie der Zelle durch jeden Reiz hervorgerufen werden kann. Und solche Reize treffen am meisten die Haut und werden verursacht durch Chemikalien, durch Witterungseinflüsse, durch Strahlen, durch Entzündungen usw. Diese verschiedenen Reize setzen bei dauernder Einwirkung meist unter dem Bilde einer chronischen Dermatitis oder Keratose eine solche Schädigung für das reife Gewebe, daß durch Kataplasie der Zellen ein geschwulstmäßiges, ungeordnetes Wachstum angregt wird; es entstehen also neue „Zellrassen" von Geschwulstzellen.

Mit dieser Erklärung läßt sich die Tatsache der primären Multiplizität der Hautkarzinome am meisten vereinbaren.

Denn tatsächlich kann man eine ganze Reihe von verschiedenen Reizen in der Aetiologie des primär multiplen Karzinoms finden, und gerade der primär multiple Hautkrebs bei dauernd einwirkender gleicher Schädigung weist auf die außerordentliche Bedeutung des chronischen Reizes in der Aetiologie des Krebses überhaupt hin.

Von den verschiedenen Reizen sind angegeben worden:

a) chemische Einflüsse,
b) die Seborrhoe,
c) das Xeroderma pigmentosum und Röntgenstrahlen,
d) die Narbe,
e) der Lupus vulgaris,
f) Infektionen.

Ich habe mit Hilfe einer Tabelle alle Fälle vom primär multiplen Hautkarzinom zusammengestellt und verweise im Text bei den einzelnen Fällen auf diese.

Ich beginne mit den chemischen Reizen, denn gerade auf Grund des chemischen Reizes machte als erster Rich. v. Volkmann im Jahre 1874 auf die Multiplizität der Hautkarzinome aufmerksam und teilte drei Beobachtungen an Arbeitern in Paraffinfabriken mit. Bei einem Patienten fand R. v. Volkmann drei voneinander getrennte Hornkrebse. Er führte dazu den von Percival Pott beobachteten und beschriebenen Schornsteinfegerkrebs an, bei dem der Ruß in den Hautfalten des oft schlecht gesäuberten Skrotums den Reiz zur Karzinombildung setzt. Aehnlich führt bei den Paraffinarbeitern, die hockend das Paraffin umrühren und so eine Schädigung der Arme und des Skrotums durch den Reiz des überfließenden Paraffins erfahren, dieser dauernde Reiz oft zur Karzinomentwicklung.

Später veröffentlichte H. Tillmanns einen ähnlichen Fall.

Ein 49jähriger Arbeiter in Braunkohlen- und Paraffinfabriken bemerkte seit 1¼ Jahr ein kleines Geschwür am Skrotum, welches aus einem flachen Hautulkus entstanden war und in letzter Zeit sich schnell vergrößert hatte. Bei der Aufnahme in die Klinik zeigte sich an der hinteren Fläche des Skrotums ein mit der Unterlage verwachsenes, ausgesprochen krebsiges Geschwür. Drüsenschwellungen waren in der Inguinalgegend nicht vorhanden. Außerdem bestand eine chronische Dermatitis an Händen, Armen und Oberschenkeln. Das Ulcus wurde exstirpiert. Nach einem Jahr zeigte sich ein weiteres karzinomatöses Geschwür an der Beugeseite des linken Vorderarms. Lymphdrüsenschwellung in der Achselhöhle war vorhanden. Die mikroskopische Untersuchung des Skrotal- und des Armtumors ergab das typische Bild eines vom Rete Malpighi ausgehenden Hornkrebses, ebenso zeigte sich diese Struktur in den metastatisch erkrankten Achseldrüsen.

Aehnlich führte eine chronische Arsenschädigung auf dem Boden einer chronischen Arsendermatitis oftmals zur multiplen Karzinombildung.

Ganz besonders oft scheint dann die Seborrhoe zur primär multiplen Karzinomentwicklung Veranlassung zu geben. Die pathologisch-anatomischen Verhältnisse dieses Krankheitsbildes sind eingehend studiert von Schuchardt, der den folgenden Fall dazu veröffentlichte.

Ein 76jähriger Arbeiter gab an, daß er schon seit längerer Zeit braune Flecken im Gesicht, seit 8 Tagen mehrere Geschwüre hätte. Es fanden sich starke seborrhoische Flecken und Schuppen in der Gesichtshaut, besonders an den Schläfengegenden. Die Kopfhaut war mit Schuppen bedeckt, die Nase mit Borken belegt. Auf der linken

Seite des Nasenrückens, über dem linken Jochbogen und unter dem rechten Auge war je ein Krebsgeschwür. Diffuse seborrhoische Flecke waren auch auf dem Vorderarm (Schuchardt).

Ebenfalls auf dem Boden einer Seborrhoe wurden bei einer 58-jährigen Patientin 2 Hornkarzinome an der Wange und ein Drüsenkarzinom am Auge gleichzeitig beobachtet. (Schimmelbusch.)

Von Coenen wurden folgende 6 Fälle von multipler Karzinomentwicklung bei gleichzeitig bestehender Seborrhoe mitgeteilt.

Ein 74jähriger Mann mit einem verhornten Plattenepithelkarzinom an der rechten Ohrmuschel und einem Karzinom gleicher Struktur an der rechten Unterlippe.

Eine 61jährige Frau mit zwei verhornten Plattenepithelkarzinomen lokalisiert an beiden Nasenflügeln.

Eine 79jährige Frau mit einem nicht verhornenden von normaler Haut überzogenen (Corium-)Karzinom an der rechten Wange und einem flachen nicht verhornenden ulzerierenden Krebs (Ulcus rodens) unter dem linken Auge.

Ein 77jähriger Telegraphist mit einem Hornkarzinom an der Unterlippe und einem nicht verhornenden Ulcus rodens an der rechten Wange.

Eine 63jährige Frau mit einem Karzinom an der linken Seite der Oberlippe und einem Karzinom an der rechten Nasenseite.

Ein 61jähriger Landwirt mit multiplen Karzinomen im Nacken und im Gesicht.

Joh. Esmarch sah multiple Gesichtskarzinome aus warzigen Wucherungen hervorgehen, was er namentlich bei älteren Männern des öfteren beobachtete.

Die interessante Beobachtung einer multiplen Karzinomentwicklung ist dann sehr oft gemacht bei der angeborenen Ueberempfindlichkeit gegen Licht, die Mor. Kaposi als Xeroderma pigmentosum zuerst beschrieben hat. Auf der belichteten Haut, so im Gesicht, an den Händen und Armen entwickeln sich Sommersprossen ähnlich pigmentierte Hautatrophien, Teleangiektasien und Angiome; es entstehen verhornten Warzen ähnliche Gebilde, die zu multiplen Krebsknoten von histologisch verschiedenem Charakter entarten können.

Ein 10jähriges Mädchen aus Ungarn zeigte eine buntscheckige Pigmentierung der Gesichtshaut bis unterhalb der Kiefergegend, sowie der Streckseite der Arme und Hände. Die Epidermis an den Augenlidern und Wangen war gerunzelt und geschrumpft. Das Leiden hatte sich von frühester Kindheit an allmählich entwickelt. Im 11. Jahre entstand eine warzig zerklüftete und eine übelriechende Flüssigkeit

absondernde Geschwulst, die sich von der Umrandung der Nasenöffnungen, dem Nasenrücken festaufsitzend bis zur Nasenwurzel erstreckte. Das Neoplasma erwies sich als ein Epitheliom. Zwei gleiche, erbsengroße, zerklüftete Tumoren waren auf der linken Wange und auf der linken Seite der Oberlippe. Nach zwei Jahren starb die Patientin an Krebskachexie (Kaposi).

Ein 22jähriger Bauernsohn, der bis vor 16 Jahren gesunde Gesichtshaut besaß, hatte seit 5—6 Jahren Krustenauflagerungen auf den Wangen und der Nase, seit 3 Jahren ein Geschwür am Ohr, das aus einer Krustenbildung entstanden war, seit 2 Jahren ein gleiches am linken unteren Augenlid und seit 1 Jahr ein drittes an der Unterlippe. Die Haut des Patienten war im Gesicht, am Hals und am Nacken mit bräunlichen Flecken und Krusten bedeckt, zwischen welche hellere Plaques versprengt waren. Vielfach war es zu borkiger Auflagerung und Warzenbildung gekommen. An verschiedenen Stellen der Gesichtshaut, besonders auf der Nase, saßen größere und kleinere, zum Teil ulzerierte Knoten, die drei größten Ulcera am linken Ohr, dem linken Augenlid und an der Unterlippe. Die Ulcera hatten harte, infiltrierte Ränder und papillären Grund. Die mikroskopische Untersuchung ergab bei exzidierten Knötchen und exzidiertem Geschwürsgrund vom Ohr die Struktur des Epithelialkarzinoms (Kaposi).

Fischer-Wasels beobachtete multiple Hautkarzinome auf der Basis dieses Xeroderma pigmentosum bei 5 Frauen blutsverwandter jüdischer Familien.

Dieselbe Erkrankung, d. h. derselbe Reiz, lag bei einem 7-jährigen Knaben vor, der an multiplem Gesichtskarzinom und einem Hornhautkarzinom litt. Der Patient starb trotz Enukleation beider Bulbi am Uebergreifen des Prozesses auf die Schädelhöhle. Geschwister von ihm zeigten in gleicher Weise multiple Krebserkrankungen der dem Licht ausgesetzten Haut (Fischer-Wasels).

Eine durch Röntgenbestrahlung hervorgerufene Dermatitis, die aber heute sehr selten zu sehen ist, prädisponiert ebenfalls zur Entwicklung primär multipler Hautkrebse. Bei den zur chronischen Dermatitis und zur pathologischen Verhornung führenden Schädigungen der Haut, die sich alle auf der gleichen Basis des chronischen Reizes entwickeln, ist also zweifelsohne ein häufigeres Auftreten primär multipler Karzinome zu finden.

Ein weiterer begünstigender Faktor ist dann die Narbe. So beschreibt Joh. Orth multiple Karzinome in multiplen Brandnarben. Die Eingeborenen von Tibet haben öfters multiple

Krebse in den Brandnarben, die sie sich durch geheizte Tongefäße auf der Bauchhaut zuziehen (Kangrikrebs).

Ein 61jähriger Mann hatte ein verhornendes Karzinom am Nacken und ein nicht verhornendes (Korium-)Karzinom im Gesicht. Der eine Krebs lokalisierte sich in der Narbe eines ausgebrannten Furunkels, der andere in der Narbe einer abgebrannten Warze (Coenen).

Weiterhin sind multiple Krebse in syphilitischen Narben beschrieben; Hedry fand 2 Fälle, in denen sich primär multiple Karzinome in aktinomykotischen Narben fanden. Sehr oft sind Krebse auf dem Boden eines abgeheilten Lupus vulgaris beobachtet.

Ein 44jähriger Mann mit 2 Karzinomen der Wange, 25 Jahre nach Lupusbeginn (Bidault).

Eine 36jährige Frau mit einem Karzinom an der rechten Wange und einem an der Schläfe, 20 Jahre nach Lupusbeginn (Bagha).

Ein Mann mit Krebsen an Wange und Brust in alten Lupusnarben (Esmarch).

Ein 60jähriger Mann mit Karzinomen im Gesicht, am Arm, an den Händen, 55 Jahre nach Lupusbeginn (Hyde).

Ein 55jähriger Mann mit multiplem Karzinom an beiden Wangen, 43 Jahre nach Lupusbeginn (Steinhäuser).

Ein 23jähriger Mann mit multiplen Krebsbildungen an der Wange und in der Submaxillargegend, 19 Jahre nach Lupusbeginn (Steinhäuser).

Eine 37jährige Frau mit multiplem Karzinom an Wange und Hals, 8 Jahre nach Lupusbeginn (Steinhäuser).

Eine 59jährige Frau mit multiplen Karzinomen an Wange und Nasenspitze, ca. 50 Jahre nach Lupusbeginn (Volkmann).

Ein 45jähriger Mann mit Krebsgeschwüren an beiden Wangen in alten Lupusnarben (Winternitz).

Zwei weitere Fälle zeigen wieder einen ganz andersartigen Reiz für multiple Karzinombildung.

Eine 50jährige Frau, die seit 25 Jahren an Unterschenkelgeschwüren litt, hatte rechts im Grunde eines solchen Geschwürs eine 2 bis 3 cm hohe pilzförmige Geschwulst und ferner am rechten Unterschenkel ein großes Geschwür mit einem handtellergroßen, blumenkohlartigen Tumor. Mikroskopisch stellten beide Geschwülste Plattenepithelkrebse dar (Mandry).

Ein an Unterschenkelgeschwüren leidender Mann zeigte multiple Plattenepithelkrebse an beiden Unterschenkeln (Volkmann).

Gelegentlich sind auch multiple Karzinome auf multiplen Naevi beobachtet, die wie die meisten Verhornungsanomalien der Haut gern karzinomatös entarten.

Etwas Besonderes sehe ich in einem Fall von primär multiplem Hautkarzinom, den Jul. Mayer aus der Münchener Klinik veröffentlichte.

Bei einem 53jährigen Mann traten während einer sich über Monate hinziehenden Pyämie multiple, weiche, flache, rötlich schimmernde, den Kranken in keiner Weise irritierende Herde auf, die während der Zeit ihres Bestehens (15 Jahre) keine Wachstumstendenz zeigten, klinisch also als gutartig anzusehen waren. Histologisch wurden Basalzellenkarzinome festgestellt. Röntgenbestrahlung blieb ohne Einfluß, wie die Herde auch schon durch eine indifferente Salbentherapie unverändert geblieben waren. Die Benignität läßt sich mit dem sonstigen Verhalten des Krompecher-Karzinoms, bei dem nicht selten langdauerndes Stagnieren beobachtet wird, wohl vereinbaren. Im Hinblick auf die Verbreitung kann in diesem Fall nur eine primäre Multiplizität, nicht aber eine lymphogene Metastase angenommen werden (Jul. Mayer).

Aehnliche Fälle sind von Friboes nach Nervenfieber, von Koulnieff nach Diphtherie, von Mulert und Poncet nach Typhus beschrieben worden.

Zuletzt sollen die Fälle aus der Literatur angeführt werden, in denen keine Angabe über verursachende oder auslösende Schädigung gemacht ist, wo also wohl keiner der zur Zeit bekannten und erforschten Reize sichtlich vorhanden war. Es handelt sich um die Fälle 37—52 der Tabelle.

E. Kellner fand bei 417 Fällen von Hautkarzinomen 7 primär multiple, und zwar 4 bei Männern und 3 bei Frauen. In 3 Fällen diagnostizierte er Pigmentkrebse, die gern multipel auftreten.

Nehrkorn veröffentlichte 3 Fälle von primär multiplem Hautkarzinom, ohne Angabe eines schädigenden Reizes für die Aetiologie. Ebenso sind die übrigen Fälle von Mandry, Renaud, v. Bergmann, Petersen und Pautrier Maurel ohne Hinweis auf eine schädigende Ursache veröffentlicht.

Zu den primär multiplen Krebsen, wo sich ein sicherer oft wiederholter Reiz nicht nachweisen läßt, gehört eine Beobachtung, die in der chirurgischen Klinik in Münster gemacht werden konnte. (1929.)

Eine 72jährige Frau, die früher stets gesund war, erkrankte vor 10 Jahren mit einem Geschwür auf dem Kopfe in der Gegend des Haarwirbels. Das Geschwür wurde langsam größer. Seit 5 Jahren wurde es mit Salbe behandelt. Vor 3 bis 4 Monaten entwickelten sich dann ausgehend von Pickeln zwei geschwürige Stellen im Gesicht, eine auf der rechten Wange, eine zweite am rechten Nasenflügel.

Bei der Aufnahme in die Klinik wurde auf dem Kopf in der Gegend des Haarwirbels eine handtellergroße, zerevisrunde, flächenhafte Wucherung mit scharfen, wallartigen Rändern festgestellt. Auf der rechten Gesichtsseite, etwa 1½ Finger breit unterhalb des unteren Augenrandes fand sich eine fast pfennigstückgroße, frischrote, prominierende Wucherung mit scharfen Rändern. Am rechten Nasenflügel sah man eine etwa pfennigstückgroße, geschwürige Fläche.

Eine Röntgendurchleuchtung zeigte über der Mitte der beiden Scheitelbeine dicht oberhalb der Lambdanähte beginnend eine unregelmäßige, etwa kleinkinderfaustgroße Aufhellung des Knochenschattens, die ohne Uebergang in einen stark verdichteten zirkulären Knochenschatten überging.

Die klinische Diagnose wurde auf multiples Gesichtskarzinom gestellt. Es wurden dann mikroskopische Präparate angefertigt mit Hämatoxilin-Eosin und nach van Gieson gefärbt und histologisch untersucht.

Das mikroskopische Präparat der Affektion vom Schädel zeigt schon bei schwacher Vergrößerung nirgends eine intakte Epitheldecke, zahlreiche erweiterte Gefäße und ins Gewebe eintretende Erythrozyten und Leukozyten sind zu erkennen. Epithelstränge und -zapfen, die vielfach miteinander in Verbindung stehen und gleichsam ein weites masdiges Netz bilden, liegen innerhalb des bindegewebigen Stromas. Nirgends ist Verhornung zu sehen. Die Geschwulstzellen wachsen infiltrierend in den Knochen hinein. Bei stärkerer Vergrößerung erweisen sich die Epithelzellen als hohe zylindrische Basalzellen, die oft durch den Wachstumsdruck der Nachbarzellen deformiert sind. Wir diagnostizieren ein nicht verhornendes Basalzellenkarzinom. (Abb. 1.)

Ebenso sehen wir im Präparat der Affektion von der Wange schon bei schwacher Vergrößerung unter der intakten Epitheldecke, die im Schnitt so getroffen ist, daß die Oberflächenverhornung öfters entsprechend der Papilleneinsenkung inmitten von den normalen Epithelzellen der Haut zu sehen ist, gewucherte Epithelnester von verschiedener Größe und Gestalt in den Maschen eines bindegewebigen Stromas. Wir müssen auch hier ein typisches nicht verhornendes Basalzellenkarzinom diagnostizieren. (Abb. 2.)

Und aus dem gleichen Bild, das die dritte Affektion am Nasenflügel im Mikroskop zeigt, diagnostizieren wir auch diese als ein gleiches Basalzellenkarzinom. (Abb. 3.)

Die Patientin wurde operiert. In Lokalanästhesie wurde das große Karzinom auf dem Kopfe mit der Diathermieschlinge umschnitten und die Tabula externa mit dem Meißel entfernt. In der Mitte des Karzinoms, etwas links von der Mittellinie, wurde in etwa zweimarkstückgroßer Ausdehnung die ganze Schädeldecke entfernt.

Die beiden Karzinome im Gesicht wurden mit der Diathermieschlinge unter Lokalanästhesie herausgeschnitten.

Es handelt sich also um drei primär multiple Hautkrebse bei der

72jährigen Patientin, die alle drei als nicht verhornende Basalzellenkarzinome diagnostiziert worden sind. Ein chronischer Reiz konnte nicht nachgewiesen werden.

Die Bedeutung des chronischen Reizes ist für die primären multiplen Hautkrebse schon frühzeitig erkannt, und wenn ein auslösender Reiz auch nicht immer ersichtlich war, so möchte ich ihn doch direkt in Beziehung stellen zur Ursache der Karzinomentwicklung, weil bis jetzt durch ihn allein die sicher bestehende Möglichkeit der primären Multiplizität der Hautkrebse erklärt werden kann.

Bucher äußert sich über die Beziehung der Multiplizität zum Reiz, indem er sagt: „Um so eher wird in solchen Fällen eine mehrfache Krebsentwicklung zustande kommen, wenn das schädliche fremde Agens rasch wirkt und die durch seine Einwirkung gesetzte Alteration kurze Zeit bis zur malignen Degeneration braucht. Je rascher dies geschieht, desto eher werden mehrere Herde der betreffenden Hautkrankheit auf dem kritischen Punkte angelangt sein.

Nach Rich. Eichbaum liegt bei den multiplen Hautkarzinomen eine Geschwulstdegeneration im größeren Umfang vor. Indem die disponierende Schädlichkeit größere Strecken der Haut auf einmal trifft, entarten auch größere Abschnitte gleichzeitig oder nacheinander, ohne daß man mit Gewißheit sagen könnte, ob primär multiple, voneinander getrennte Krebsknoten vorhanden sind.

Dazu seien die Studien von Petersen über das Wachstum der Karzinome erwähnt. Petersen stellte mittels der Plattenmodellierungsmethode fest, daß er zwei Formen, nämlich das unizentrische oder einwurzelige und das multizentrische oder mehrwurzelige Karzinom unterscheiden konnte. Die multizentrischen Hautkarzinome nehmen ihren Ursprung von multiplen Zellschädigungen, die durch gleichartigen, chronischen Reiz hervorgerufen werden. Die Multiplizität des singulären Krebses ist nichts anderes, denn die Multiplizität der Tumoren beruht auf der gleichen Basis wie die der Wurzeln. Rechnet man zu der makroskopischen die mikroskopische Multiplizität, d. h. das multizentrische Karzinom hinzu, so steigt die große Zahl der primär multiplen Hautkrebse erheblich. Die Abgrenzung zwischen multizentrischen und multiplen Tumoren ist willkürlich und ungenau. Und die Forderung, daß multiple Karzinome mikroskopisch jedes für sich Uebergänge in gesundes Epithel zeige, ist aus diesem Grunde nicht allgemein anerkannt.

Multiple Karzinome werden jetzt ungefähr 60 Jahre lang studiert, 1874 teilte E. v. Bergmann mit, daß er unter 100 Karzinomen des Gesichts nur in einem Fall eine Multiplizität gefunden habe, die also als exquisite Seltenheit anzusehen wäre. In der Heidelberger Statistik aus dem Jahre 1901 ist eine Multiplizität von 4/100 gefunden.

N. Ashihara stellte 1901 122 Fälle von Lupuskarzinomen zusammen und fand in 9 Fällen eine primäre Multiplizität. E. Kellner (1904) fand 7,143, L. Duncan Bulkley und Henry Janeway 26/400. Die größte Ziffer berechnet R. Borrmann mit 22 %.

Ich habe aus der Literatur 52 Fälle primär multipler Hautkarzinome zusammengestellt, unter denen sich 26 Männer, 19 Frauen, 7 Fälle ohne nähere Angaben finden.

Von 26 männlichen Patienten waren 9 über 60, 3 zwischen 50 und 60 Jahre alt. (8 ohne Altersangabe.)

Von den 19 weiblichen Patienten waren 4 über 60, 4 zwischen 50 und 60 Jahre alt. (8 ohne Altersangabe.)

Eine Angabe über einen chronischen Reiz fand ich in 37 Fällen, und zwar wurden angegeben die Narbe, die Seborrhoe, das Xeroderma pigmentosum, chemische Reize und ulcera cruris. Die Fälle 34—37 der Tabelle dürften vielleicht den chemischen Reizen zugerechnet werden, insofern als möglicherweise innere Gifte hier chronisch einwirkten.

Die Lokalisation der multiplen Hautkarzinome ist vorwiegend im Gesicht, wo Wangen, Nase, Ohr, Lippen, Augenwinkel häufig befallen werden.

Das von mir zusammengestellte Material ist in bezug auf seine Aetiologie mit der Theorie von B. Fischer-Wasels am besten in Einklang zu bringen. Leider habe ich fast nie Angaben über den Beruf des Patienten gefunden, der in den meisten Fällen eine besondere Strapazierung der Haut durch Wind und Wetter (Unnas Seemannshaut) zugeben würde, die dann zusammen mit der Altersveränderung der Haut den Wert des schädigenden Reizes erreicht. Die multiplen Hautkarzinome durch Chemikalien sind fast stets Berufsschädigungen; der chronische Reiz ist hierbei so stark wirksam, daß er oft schon im früheren Lebensalter zur Karzinombildung führt. Diese Krebse sind ganz besonders häufig multipel. A. L. Fönß berechnete z. B., daß 75 % aller Arsenkrebse, die auf dem Boden der chronischen Arsendermatose entstehen, primär multipel sind. Ebenso nimmt die

Röntgenschädigung oft so weite Strecken der Haut ein, daß eine multiple Krebsbildung auch hier häufiger ist. Hesse fand bei 54 sicheren Röntgenkarzinomen in ⅓ der Fälle primäre Multiplizität.

Demnach ist eine primäre Multiplizität bei Hautkrebsen gar nicht außergewöhnlich und gar nicht so selten zu finden. Ja, ich möchte glauben, daß, da wir mit Fischer-Wasels den chronischen Reiz als irgendwie ursächlich für das Entstehen des Hautkrebses ansehen, dieser Reiz in den meisten Fällen doch eine Kataplasie nicht nur einer einzigen eng begrenzten Gewebsstelle macht. Schädigt der Reiz mehrere Stellen, dann haben wir zumindest einen multizentrischen Krebs. Und zwischen dem multizentrischen und dem primär multiplen Karzinom ist nur ein gradueller Unterschied in der Entfernung der Geschwulstbildungszentren. Sicher ist aber, theoretisch gut verständlich und erfahrungsgemäß durch Beobachtungen gestützt, daß die Reiztheorie die primäre Multiplizität des Hautkrebses am besten erklärt.

Tabelle.

Nr.	Autor		Geschl., Alter	Lokalisation	Reiz	Histologie
1	v. Volkmann	1874	♂ 49 Arbeiter		Paraffin	Hornkarzinom
2	Tillmann	1880	♂ 49 Arbeiter	Skrotum, U'Arm	Paraff.-Braunkohle	„
3	Schuchardt		♂ 76 Arbeiter	Nase, l. Jochbogen, rechte Wange	Seborrhoe	nicht untersucht
4	Schimmelbusch		♀ 58	Wange, Auge	„	Hornkarzinom + Basalkarzinom
5	Coenen	1906	♂ 74	r. Ohrmuschel, r. U.Lippe	„	Hornkarzinom
6	Coenen	1906	♀ 61	beide Nasenflügel	„	„
7	Coenen	1906	♀ 79	r. Wange, unter l. Auge	„	Basalkarzinom + Ulcus rodens
8	Coenen	1906	♂ 77 Telegrafist	U'Lippe, r. Wange	„	Hornkarzinom + Ulcus rodens
9	Coenen	1906	♀ 63	l. O'Lippe, r. Nasenseite	„	nicht untersucht
10	Coenen	1906	♂ 61 Landwirt	Nacken, Gesicht	„	„ „
11	Kaposi	1882	♀ 10	Nase, l. Wange, l. O'Lippe	Xeroderma pigmentosum	„ „
12	Kaposi	1882	♂ 22 Bauernsohn	Ohr, l. unt. Augenlid. U'Lippe	„	„ „
13	Fischer-Wasels		♀	Gesicht	„	„ „
14			♀	„	„	„ „
15			♀	„	„	„ „
16			♀	„	„	„ „
17			♀	„	„	„ „
18	Fischer-Wasels		♂ 7	Gesicht, Hornhaut	„	„ „

Nr.	Autor		Geschl., Alter	Lokalisation	Reiz	Histologie
19	Orth				Brandnarben	„ „
20	Coenen	1908	♂ 61	Nacken, Gesicht	abgebrannter Furunkel abgebr. Warze	Hornkarzinom + Basalkarzinom
21	Hedry				Aktinomykot. Narbe	
22	Hedry				Aktinomykot. Narbe	nicht untersucht
23	Bidault		♂ 44	Wange	„ Lupus	nicht untersucht
24	Bagha		♀ 36	r. Wange, Schläfe	Lupus	„ „
25	Esmarch		♂	Wange, Brust	„	„ „
26	Hyde		♂ 60	Gesicht, Arm, Hände	„	„ „
27	Steinhäuser		♂ 55	beide Wangen	„	„ „
28	Steinhäuser		♂ 23	Wange, Submax. Gegend	„	„ „
29	Steinhäuser		♀ 37	Wange, Hals	„	„ „
30	v Volkmann		♀ 59	Wange, Nasenspitze	„	„ „
31	Winternitz		♂ 45	l. u. r. Wange	„	„ „
32	Mandry		♀ 50	r. Unterschenkel	ulcer. curis	Hornkarzinom.
33	v. Volkmann		♂	bd. Unterschenkel	„	„
34	Mayer		♂ 53		Pyämie	Basalz.-Karzinom
35	Friboes				Nervenfieber	nicht untersucht
36	Koulnieff				Diphtherie	„ „
37	Mulert u. Poncet				Typhus	„ „

Nr.	Autor		Geschl., Alter	Lokalisation	Reiz	Histologie
38	Kellner	1904	♂	Nase, Ohr		„ „
39	„		♂	„ „		„ „
40	„		♀	„ „		„ „
41	„		♀	Nase, Stirn		„ „
42	„		♀	„ „		„ „
43	„		♂	Nase, Wange		„ „
44	„		♂	U'Lippe, Wange, U'Lid		„ „
45	Nehrkorn	1901	♂	linke Schläfe		nicht untersucht
46	„		♀ 66	Ohr, O'Lippe		„ „
47	„		♂ 52 Landwirt	l. Schläse, l. Ohr, l. Orbitalrand		„ „
48	Mandry		♂ 62	r., l. Ohr		Hornkarzinom
49	Renaud	1922	♂ 77	l. Scheitelbeinstirngegend, r. Temporalgegend		Hornkarzinom + Basalz.-Karzinom
50	v. Bergmann		♀ 56	Stirn, Jochbogen, r. Wange, Kinn		nicht untersucht
51	Petersen			Wangen, Skrotum		nicht untersucht
52	Pautrier u. Maurel	1913	♂ 67	Gesicht		„ „

Literatur.

Ashihara: Ueber das Lupuskarzinom. Arch. f. Derm. u. Syph., 1901 Bd. 57, S. 193.

Bergmann, Ernst v. Notizen über die in der Dorparter Klinik beobachteten Hautkrebse. Dorp. med. Zeitschr. II. 1871, Heft 3. Ref. in Virchow Hirsch. 1872.

Borrmann, Rob.: Statistik u. Kasuistik über 290 histologisch untersuchte Hautkarzinome. Deutsche Zeitschr. f. Chir. 1905, Bd. 76, S. 404.

Bulkley, L. Duncan u. Henry J. Janeway: Medical Record. 1908. 21. Marts.

Coenen, H.: Die Geschwülste. In „Die Chirurgie", herausgegeben von Prof. Dr. M. Kirschner u. Prof. Dr. O. Nordheim, Wien-Berlin 1928, Verlag Urban u. Schwarzenberg, Bd. 2, Teil I.

Coenen, H.: Vorstellung von Fällen multipler Gesichtskarzinome. Berl. klin. Wochenschr. 1906, S. 694.

Coenen, H.: Bericht über die vom 1. April 1903 bis 1. Sept. 1904 in der Poliklinik der Königl. Universitätsklinik zu Berlin behandelten Geschwülste. Langenbeck Archiv 1906, Bd. 78, S. 679.

Coenen, H.: Zur Kasuistik u. Histologie der Hautkrebse. Arch. f. klin. Chirurg. 1906, Bd. 78, S. 801.

Cordes: Kasuistische Beiträge zur Multiplizität des primären Karzinoms. Virch. Arch. 145.

Eichbaum, Richard: Ueber multiple Karzinome. Inaug.-Diss. Greifswald 1904.

Fischer-Wasels, B. u. Küster: Metaplasie und Geschwulstbildung. Handbuch der normalen u. path. Physiologie, Bd. XIV, 2. Fortpflanzung, Entwicklung und Wachstum. Berlin 1927. Verl. Jul. Springer, herausgegeben von A. Bethe, G. v. Bergmann, E. Embden, A. Ellinger.

Fönns, Aage L.: Arsenkrebs, mit Bemerkungen über andere cutane Arseneinwirkungen. Dermat. Zeitschr, 1922, Bd. 37, S. 257.

Gans, Oskar: Histologie der Hautkrankheiten. Berlin 1925. Verlag Julius Springer.

Kaposi, Mor.: Wiener med. Jahrbücher. 1882.

Kaufmann, C.: Ueber Multiplizität des primären Karzinoms. Virchow Arch. Bd. 75, S. 317.

Keding, Paul: Die Parasitentheorie der Geschwulstentstehung im Vergleich zu den tatsächlichen Erfahrungen über multiple Primärtumoren. Inaug.-Diss. Greifswald 1903..

Kellner, Erich: Beiträge zur Kenntnis des Hautkarzinoms der Nase mit Benutzung der in der Zeit vom 1. 12. 95 bis 1. 4. 04 in der Königl. chirurg. Univ.-Klinik zu Göttingen behandelten Kranken. Inaug.-Diss., Göttingen 1904.

Mandry: Ueber symmetrische prim. Karzinome. Bruns' Beiträge VIII. 1892.

Mayer, Julius K.: Ueber primäre multiple Hautkarzinome. Dermat. Zeitschrift, Bd. 37, S. 207.

Michelson, Julius: Zur Multiplizität der prim. Karzinome. Inaug.-Diss. Berlin 1889.

Mohns, C.: Ueber den Schornsteinfegerkrebs. Inaug.-Diss., Jena 1876.

Nehrkorn: Multiplizität primärer maligner Tumoren. Münch. med. Wochenschr., 1901, 15, Seite 581.

Pautrier, L. M. u. Maurel: Bull. de la soc. franc. de derm. et syph. année 1913, 24, S. 524 mm.

Petersen: Verhandlungen der deutsch. path. Gesellschaft III, Aachen 1900. Ueber den Aufbau des Karzinoms vermittels der Plattenmodellierungsmethode.

Pott, Percival: Chimney sweeper's cancer, Chiurug, Observat. London. 1775. Uebersetzung Berlin 1876.

Renaud, A.: Un cas de carcinomes multiples prim. Ref. Zentr.-Blatt f. Chir. 1922, Bd. 49, S. 1202.

Ribbert, Hugo: Geschwulstlehre. Bonn 1914, Verlag von Fr. Cohen.

Schimmelbusch, C.: Ueber multiples Auftreten prim. Karzinome. Arch. f. klin. Chir. 1889, 39, S. 860.

Schmidt, H. E.: Röntgentherapie, 1920, S. 106.

Schuchardt: Beiträge zur Entstehung der Karz. etc. Sammlung klin. Vorträge, herausgegeben von v. Volkmann. Chirurg. Nr. 257.

Schwartzkopf, Ruth: Zur Kasuistik multipler prim. Karzinome. Inaug.-Diss., Charlottenburg 1926.

Sternberg, Karl: Der heutige Stand der Lehre von den Geschwülsten im besonderen der Karzinome. Wien 1924. Verlag Julius Springer.

Tillmanns, H.: Ueber Teer-, Ruß- und Tabakkrebse. Deutsche Zeitschr. f. Chir., 1880, Bd. XIII, S. 519.

Virchow, Rud.: Die krankhaften Geschwülste. 30 Vorlesungen, gehalten während des W.S. 1862/63 an der Universität Berlin. Berlin, 1863, 64, 65. Verlag A. Hirschwald.

Volkmann, Rich.: Dritter Kongreß der deutsch. Gesellsch. f. Chirurgie. Ueber Teer- und Rußkrebs. Berliner klin. Wochenschr., 1874, S. 218, 228.

W'alte'r, Maximilian: Ueber das multiple Auftreten primärer bösartiger Neoplasmen. Inaug.-Diss., Rostock 1896.

Winiwarter, Alex: Die chirurg. Krankheiten der Haut. Deutsche Chirurgie, Lief. 23, 1892.

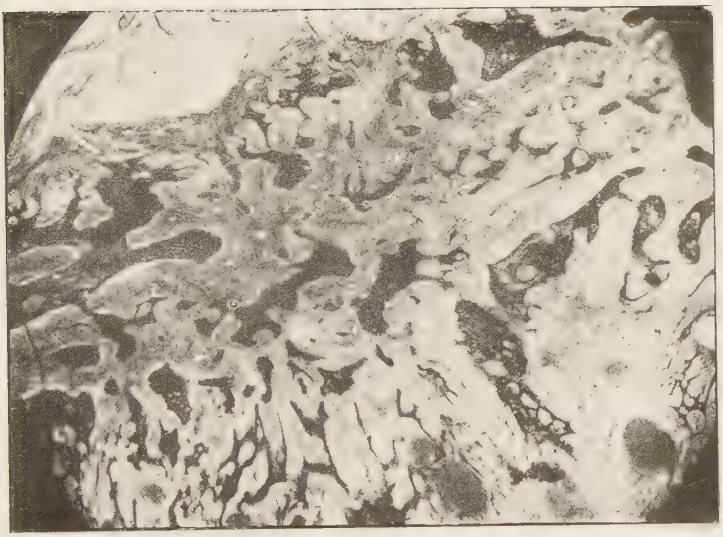

Abbildung 1:

Basalzellenkarzinom vom Schädel.

Vergr. 1 : 38.

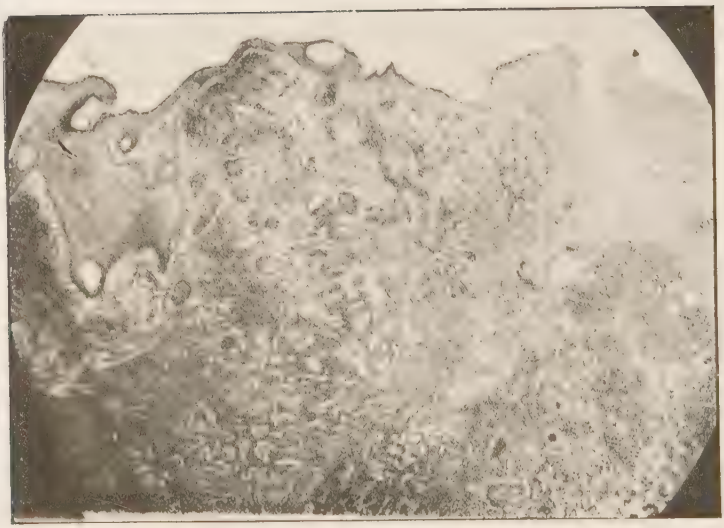

Abbildung 2:

Basalzellenkarzinom von der Wange.

Vergr. 1 : 36,5.

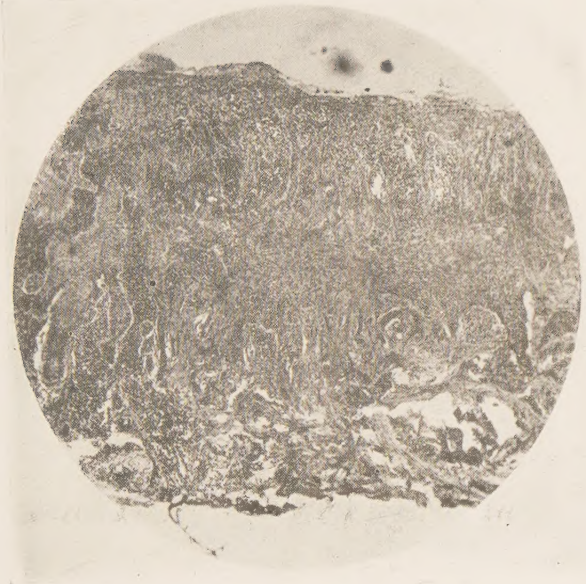

Abbildung 3:
Basalzellenkarzinom vom Nasenflügel.
Vergr. 1 : 42.

Lebenslauf.

Am 27. Juli 1905 wurde ich, Grete Schulte, in Barmen im Rheinland als Tochter des jetzigen Senators Rudolf Schulte geboren. Ich besuchte 2½ Jahre die Volksschule meiner Heimatstadt, dann nach Versetzung meines Vaters nach Osnabrück (1914) 7 Jahre das dortige städt. Lyzeum und 3½ Jahre die Ursulinenschule. Im Februar 1925 bestand ich die Reifeprüfung an der Ursulinenschule in Osnabrück.

Ich begann mein medizinisches Studium im März 1925 in Göttingen. Nach 4 Semestern bestand ich dort, im März 1927, das Physikum. Von den klinischen Semestern studierte ich eins in München, eins in Berlin, zwei in Würzburg und die beiden letzten in Münster. In Münster legte ich mein Staatsexamen ab. Seit 1. Juli 1930 bin ich als Medizinalpraktikantin in der inneren Abteilung des Osnabrücker Stadtkrankenhauses beschäftigt.